

VideoEndoscopia Alta

Exmo(a) Sr(a) MARIA [REDACTED] FRANCISCO
Advance Care
Nº Proc. Hosp:
Pedido por: DR . Catalan

Exame: 1.763

Id: 1.591

terça-feira, 22 de Dezembro de 2009

Motivo de exame:

Método de preparação: Jejum

Aparelho: VideoEndoscópio

Monitorização:

Medicação: Xilocaína spray

Relatório de exame:

ESÓFAGO com peristaltismo mantido . Linha Z irregular com pequena erosão na mucosa distal
Cárdia sem lesões.

ESTÔMAGO com peristaltismo mantido. Esboça pequena hernia do hiato. Boa distensibilidade das paredes gástricas com insuflação. Mucosa do fundo observada em inversão, sem alterações. Mucosa do corpo e antro sem alterações.
Piloro centrado e permeável.

DUODENO: Bulbo sem lesões. D2 sem lesões.

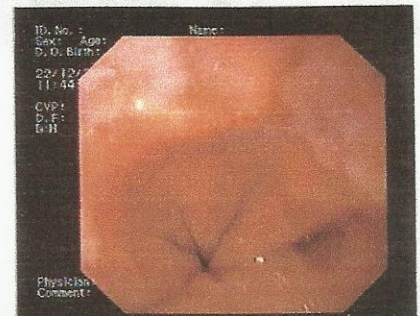
Procedimentos:

Qualidade da preparação: Adequada

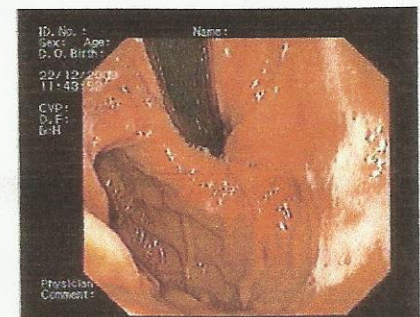
Impressões Diagnósticas:

- Pequena HERNIA DO HIATO.
- ESOFAGITE PEPTICA GRAU A (clasificação LA).

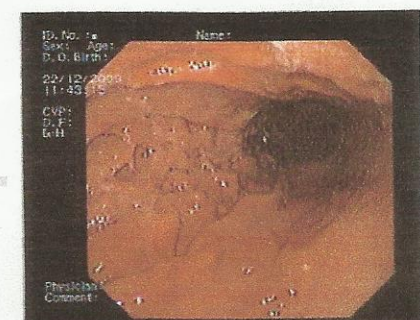
Médico: Dr José Manuel Catalán



ESOFAGO DISTAL



FUNDO/CARDIA

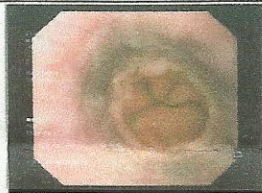


corpo gastrico

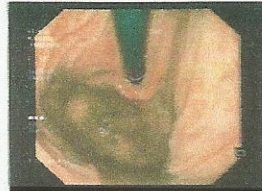Dados do Utente:

Nome	MARIA [REDACTED] FRANCISCO		
Morada	[REDACTED]		
Idade	57 Anos	Processo No.	HPA617653
Data Nasc.	02-09-1956		
Sexo	Feminino		

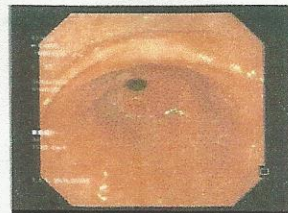
ENDOSCOPIA DIGESTIVA ALTA



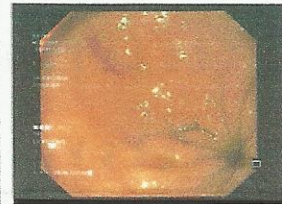
Junção E-G



Fundo Gástrico



Antro Gástrico



Bulbo Duodenal

ENVIADA POR: Dr. Mario Cesar – HPA.
MOTIVO: DRGE.
SEDAÇÃO: Não.
ENFERMEIRA: Alice Gouveia

ESOFAGO: Mucosa sem alterações. Junção E-G aos 41 cm. Não há hérnia do hiato.

ESTOMAGO: Fundo, corpo e antro sem alterações da mucosa ou da motilidade. Píloro permeável.

DUODENO: Bulbo e 2ª Porção sem alterações.

CONCLUSÃO: Exame Normal.

Especialista Responsável	Mario Cesar
Especialidade	Gastroenterologia
Data	04-04-2014

Assinatura do Médico: _____

